

KERAMIK-VENEERS SICHERER KORREKT PRÄPARIEREN

Wie es die Spezialinstrumente des Perfect Veneer Preparations Sets 4686/ST schaffen, dass der Zahnarzt innerhalb der engen Grenzen der Präparation im Schmelz bleibt und zugleich eine werkstoffgerechte Präparationsform erreicht, erklären die Ideengeber PD Dr. M. Oliver Ahlers und Prof. Dr. Daniel Edelhoff.



Prof. Dr. Daniel Edelhoff

Zur IDS 2017 brachten Sie bereits Ihre Ideen zum Okklusiononlay-Set 4665/ST ein. Dessen Erfolg im Seitenzahnbereich tragen Sie mit dem Perfect Veneer Preparations Set 4686/ST (PVP-Set) jetzt nach vorne in den Frontzahnbereich. Welches tiefe Bedürfnis stillen Sie mit diesem Instrumentenset beim Zahnarzt?

AHLERS: Wir Zahnärzte sind in hohem Maße motiviert, medizinisch sinnvolle Behandlungen in hoher handwerklicher Perfektion auszuführen. Studien haben gezeigt, dass gerade bei der Restauration von Frontzähnen mit Keramik-Veneers deren Haltbarkeit entscheidend davon abhängt, dass die Präparation vornehmlich auf den Schmelz beschränkt bleibt. Technisch ist das sehr schwierig zu erreichen. Unser Ziel war es, ein neues Präparations-system zu entwickeln, das dem Zahnarzt das optimale Instrumentarium an die Hand gibt, um diese medizinisch wichtige Vorgabe vorhersehbar erfolgreich umzusetzen.

Bei Veneers denken viele noch immer an Versorgungen, die aus rein ästhetischen Gründen gewählt werden. Bei Ihrem Set geht es aber um etwas ganz Anderes. Korrekt?

AHLERS: Tatsächlich gibt es verschiedene Gründe, die Zahnärzte und Patienten veranlassen können, Frontzähne mit Keramik-Veneers zu behandeln. In der Presse werden Veneers zumeist auf rein ästhetische Behandlungen reduziert. In meiner auf die Behandlung von CMD und Bruxismusfolgen spezialisierten Schwerpunkt-praxis sehe ich hingegen häufig Patienten, die durch Bruxismus, seltener auch durch



PD Dr. M. Oliver Ahlers

Traumata, umfangreiche Schäden an Frontzähnen erleiden. Diese lassen sich mit Keramik-Veneers minimalinvasiv und langfristig restaurieren.

EDELHOFF: Die klinischen Vorteile der Behandlung mit Veneers in solchen Situationen lassen sich unter anderem an den Ergebnissen meiner Studien in den USA ablesen. Ich konnte damals gemeinsam mit meinem Kollegen John A. Sorensen zeigen, dass die Veneerpräparationen je nach Ausdehnung mit einem Zahnhartsubstanzverlust zwischen 7 Prozent und maximal 30 Prozent für die Frontzähne verbunden sind – wenn nicht schon ohnehin z. B. durch Trauma, Attrition oder Bio-korrosion ein Teil davon verloren gegangen ist. In diesem Fall wäre der zusätzliche Substanzverlust für das Veneer noch geringer. Im Vergleich dazu ist der Substanzverlust für die Präparation einer klassischen metallkeramischen Krone mit über 70% erheblich größer. Die Behandlung mit keramischen Veneers ist also schonender und ermöglicht besonders ästhetische Versorgungen.

Warum stellt die substanzschonende Präparation von Keramikveneers für den Zahnarzt eine besondere Herausforderung dar?

EDELHOFF: Auf den ersten Blick könnte man meinen, die Präparation für adhäsiv befestigte Veneers sei einfach. Tatsächlich ist die Präparation für keramische Veneers sehr anspruchsvoll. Sie folgt zwar klaren Prinzipien, kann jedoch patientenspezifisch sehr flexibel sein. Der Zahnarzt darf einerseits nicht zu viel von der verbliebenen Zahnhartsubstanz entfernen, andererseits muss er die Anforderung einer gleichmäßigen Keramikschichtstärke erfüllen. Es soll also innerhalb der engen Grenzen der Präparation im Schmelz zugleich eine werkstoffgerechte Präparationsform erreicht werden. Der Zahnarzt ist sozusagen der Innenarchitekt der späteren Restauration, während der Zahntechniker die Außenform festlegt. Sofern die Präparation nach approximal extendiert wird, muss der Zahnarzt die gleichen Bedingungen auch im Approximalraum sicherstellen. Und dies, ohne den Nachbarzahn zu verletzen. Diese zahlrei-

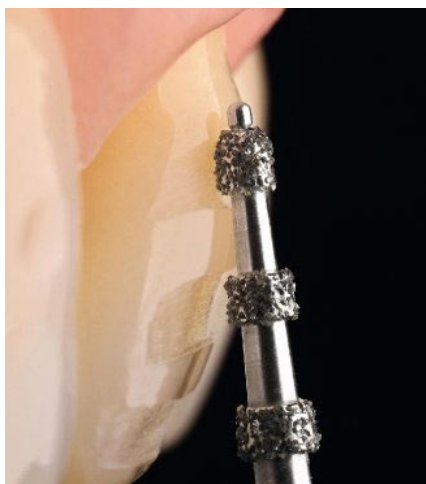

Abb. 1: Der konische Tiefenmarkierer mit Führungsstift (868BP) begrenzt die Eindringtiefe selbst bei zu steiler Positionierung.

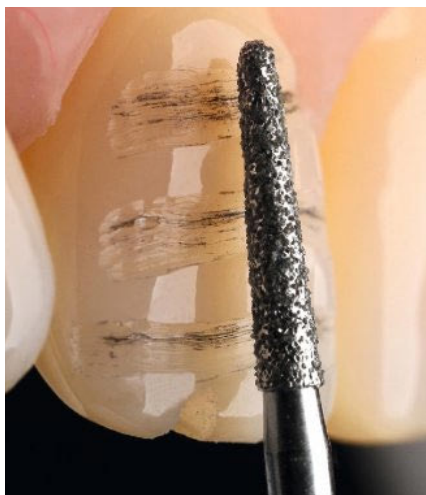


Abb. 2: Nach Markierung der Rillen mit Farbe, wird mit einem formgleichen Instrument (868) der Abtrag vorgenommen ...

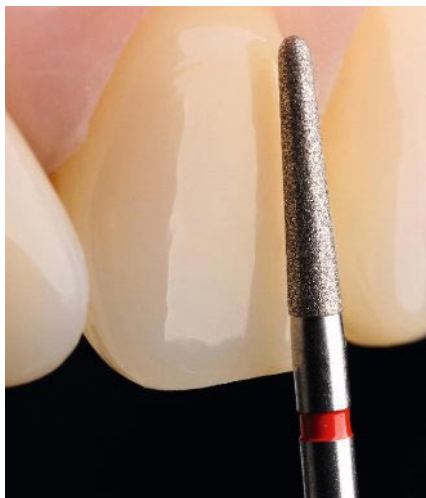


Abb. 3: ... und mit einem Finierer (8868) die Oberfläche geglättet.

Zirkon. Die Farbe muss stimmen. Immer!

VITA YZ® SOLUTIONS

IDS 2019 Stand D-010/Halle 10.1
www.vita-zahnfabrik.com

VITA – perfect match. **VITA**

chen Anforderungen erfordern eine angepasste Präparationssystematik und hierzu passende Spezialinstrumente.

Welches Konzept bzw. welches Ziel liegt dem neuen PVP-Set zugrunde?

EDELHOFF: Das Set heißt „Perfect Veneer Preparations“ weil es dafür entwickelt wurde, genau dieses Ziel sicher und effizient zu erreichen. Dabei haben wir im Vorhinein definiert, dass die Präparationsinstrumente gleichermaßen geeignet sein müssen, rein labiale Veneers (im amerikanischen Sprachraum „short wrap“ genannt) sowie weiter bis nach approximal extendierte Veneers („medium wrap“) und die Approximalkontakte sowie die Schneidekante umfassende erweiterte Veneers („long wrap“) zu ermöglichen.

AHLERS: Zudem hatten wir festgelegt, dass wir nach dem aktuellen Forschungsstand unterschiedliche Präparationstiefen für verschiedene Zähne ermöglichen müssen: für große Frontzähne (also mittlere Oberkieferinzisiven und Eckzähne) sowie kleinere laterale Oberkieferinzisiven und alle Unterkieferinzisiven). Diese Anforderungen in einem Set von zehn rotierenden Instrumenten so umzusetzen, dass perfekte Veneerpräparationen entstehen, war anspruchsvoll.

Wie haben Sie es im PVP-Set geschafft, Tiefenmarkierer, Formschleifer und Finierer so zu kombinieren, dass unter-

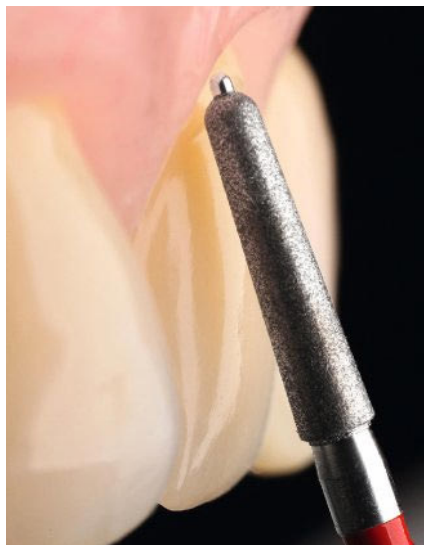

Abb. 4: Bei klassischen Veneers (0,4mm Stärke) eignen sich bei der Präparation der Labialflächen Instrumente mit einem Führungsstift. Sie unterstützen das kontrollierte Arbeiten.

schiedliche Präparationsformen abgedeckt sind?

AHLERS: Es gibt für die großen wie die kleinen Zähne für labiale Präparationen jeweils einen speziellen Tiefenmarkierer – und dazu passende Formschleifer und Finierer für die rein labiale Präparation der oberen mittleren Inzisiven und Eckzähne. Dieser läuft besonders ruhig und nivelliert die Oberfläche. In der Folge gibt es für die „großen“ und die „kleinen“ Frontzähne spezielle formgebende Diamantschleifer und –finierer, mit denen die Präparation jeweils abgeschlossen wird. Und da die

Haltbarkeit von Veneers im Frontzahnbereich teilweise von einer funktionierenden Eckzahnführung abhängig ist, gibt es zusätzlich spezielle eiförmige Schleifer für die Präparation palato-inzisaler Funktions-Veneers.

Was verstehen Sie ganz allgemein unter einem „intelligenten“ Instrument bzw. Set?

EDELHOFF: Nun, Präparationsinstrumente an sich können nicht „intelligent“ sein, denn dafür bedürfte es ja einer kognitiven Leistungsfähigkeit. Der dem Perfect Veneer Preparations-Set zu Grunde liegende Entwicklungsprozess hingegen erfüllt diese Merkmale vollauf. Wie bei dem von PD Dr. Ahlers und mir zuvor entwickelten „Okklusiononlay-Set“ haben wir zunächst in einer Prozessanalyse ermittelt, wie ideale Präparationsformen geometrisch definiert sind und wie diese effizient zu erreichen sind. Dies haben wir mit dem Stand der Wissenschaft abgeglichen und dann Präparationsinstrumente entwickelt, die genau diese Formen in sich tragen und gleichsam „programmiert“, entstehen lassen.

Im Mittelpunkt des PVP-Sets steht der konische Tiefenmarkierer 868BP. Die Form kennt man bereits aus dem Keramik-Veneers Set 4388. Nun wurde das Instrument optimiert. Das heißt konkret?

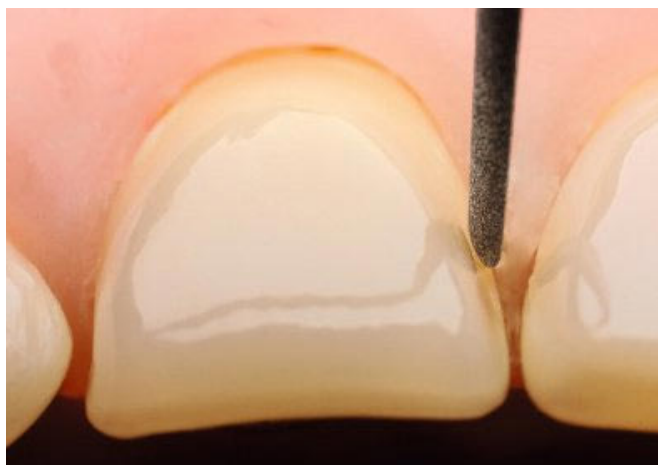

Abb. 5: Mit formgleichen, aber längsseitig halbierten Schallspitzen können die Approximalflächen perfekt ausgearbeitet werden. Die einseitige Beleuchtung schützt den Nachbarzahn.

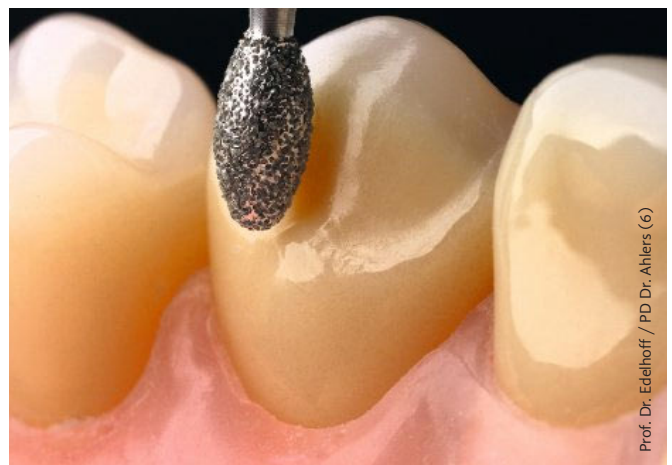
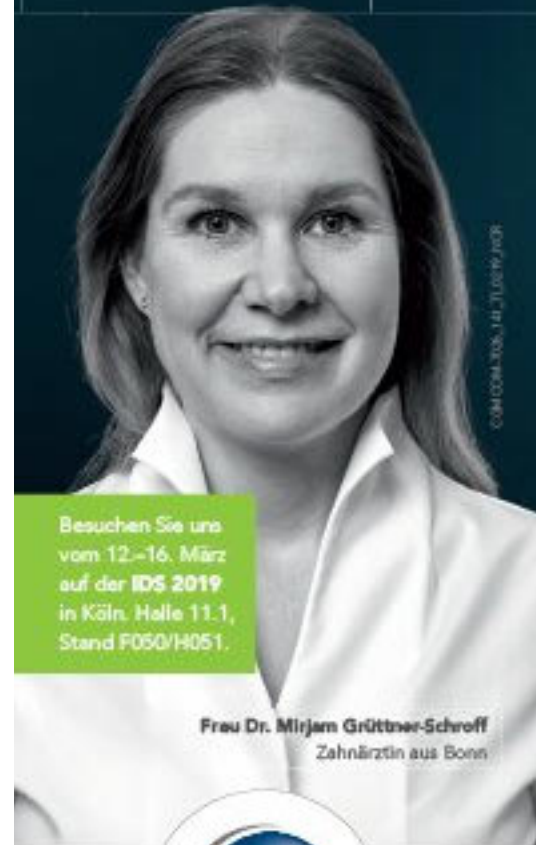
Abb. 6: Die palatoinzisale Präparation für Funktionsveneers an Frontzähnen wird mit einer Eiform (379) durchgeführt.

ICH SAGE JA!

„Weil ich meine Nachrichten künftig elektronisch signieren kann und damit die Echtheit garantiert ist. Das ist wichtig für mich. Und für meine Kolleginnen und Kollegen.“



Besuchen Sie uns vom 12.–16. März auf der IDS 2019 in Köln, Halle 11.1, Stand F050/H051.

Frau Dr. Mirjam Grüttner-Schroff
Zahnärztin aus Bonn



SAGEN AUCH SIE JA zu den neuen Chancen eines vernetzten Gesundheitswesens und bestellen Sie den Anschluss Ihrer Praxis an die TI – bequem und sicher aus einer Hand.

cgm.com/ti

AHLERS: Wie in der bisherigen Form hat der Tiefenmarkierer eine leicht konische Grundform und eine abgerundete Spitze. Diese Form hat sich im Rahmen unserer Entwicklungsarbeit zwangsläufig ergeben, weil sich bei der Anwendung zylindrischer Tiefenmarkierer gezeigt hat, dass bei versehentlich zu steilem Ansetzen der Instrumente an den Zahn ein unbeabsichtigt tiefes Eindringen möglich ist. Prof. Dr. Dr. Herbert Dumfahrt von der Universität Innsbruck hatte bereits früher darauf hingewiesen. Die konischen Instrumente mit ellipsoidem Kopf begrenzen dieses Risiko erfolgreich. Den Erfolg haben wir wissenschaftlich untersucht und festgestellt, dass die Anzahl von Präparationen, die unbeabsichtigt über die geplante Tiefe hinausgehen, mit diesen Instrumenten geringer ist und dass die Größenordnung der Ausreißer auch bei weniger versierten Behandlern deutlich abnimmt. In einer zweiten Studie konnten wir zudem zeigen, dass auch bei unerfahrenen Anwendern die Lernkurve mit dieser Instrumentengeometrie am günstigsten ist, das heißt im Rahmen der Arbeit mit den Instrumenten verbessern sich die Anwender bei dieser Grundform am schnellsten.

Die Aufteilung auf kleine und große Versionen ergibt sich aus der wissenschaftlichen Literatur. Arbeiten von Prof. Dr. Marco Ferrari konnten zeigen, dass die Stärke des Schmelzes insbesondere im Zervikalbereich bei den seitlichen Schneidezähnen geringer ist als bei mittleren Oberkieferinzisiven und Eckzähnen. Um bei den größeren Zähnen eine möglichst stabile Keramikschiebstärke zu erreichen und andererseits bei den kleineren Frontzähnen nicht versehentlich den Schmelz zu durchdringen, ist daher die Aufteilung in zwei unterschiedlich große Tiefenmarkierer unerlässlich gewesen.

EDELHOFF: Neu ist bei den neuen Instrumenten der zusätzliche unbelegte Führungsstift. Ich hatte darauf hingewiesen, dass die Form an sich schon dafür optimiert ist, dass unbeabsichtigt ein zu tiefes Eindringen stattfinden kann. Mit dem unbelegten Führungsstift an der Spitze wird dieses nun vollends unmöglich. Dabei führt der Führungsstift (daher der

Name) den Zahnarzt über die Präparationsfläche und stellt die Einhaltung der vorgegebenen Form sicher. Man könnte sagen: Mit Köpfchen entwickelt, wenn schon künstliche Intelligenz im Schleifer selbst nicht integrierbar ist.

Die Unterschiede zwischen den Instrumenten sind für den einzelnen Frontzahn erheblich, mit dem Auge aber nur zu erkennen, wenn man beide Instrumente direkt nebeneinanderhält. Um die Mitarbeiter in den Praxen bei der Orientierung zu unterstützen, ist die Abtragstiefe auf den Instrumentenschaft gelasert. So ist klar erkennbar, ob es sich um den Schleifer für die „kleinen Inzisiven“ (Abtragstiefe: 0,3 mm) oder für die mittleren Oberkieferinzisiven und Eckzähne (Abtragstiefe: 0,4 mm) handelt.

Wie gibt das PVP-Set dem Behandler die korrekte Instrumentenfolge durch eine systematische Präparation vor?

AHLERS: In der Praxis ist die Orientierung bei zwölf Frontzähnen mit zwei Abtragstiefen und vier möglichen Präparationsformen durchaus komplex. Auch deshalb sind Prof. Edelhoffs Kurse zur Präparation von Keramik-Veneers bzw. das Ästhetik-Curriculum der Zahnärztekammer Hamburg, an dem ich diese unterrichte, so gut besucht. Wir versuchen aber, es allen Anwendern leicht zu machen und haben ein spezielles Diagramm, einen Veneer Kompass, entwickelt. Dieser zeigt, welche Instrumente in welcher Reihenfolge eingesetzt werden sollen. Diesen Veneer Kompass haben wir Komet Dental zur Verfügung gestellt, damit er Anwendern mit dem Instrumentenset zur Verfügung gestellt werden kann – in Printform oder digital in einer speziellen Website.

Und der Workflow ist auf dem Instrumentenständer abgebildet?

AHLERS: Am Patienten ist aus unserer Sicht der Instrumentenständer wichtig, der die Schleifinstrumente als Set enthält. Für dessen Oberseite haben wir eine Beschriftung entwickelt, die aus zahnärztlicher Sicht so klar wie möglich vermittelt, welche Instrumente wie und in welcher Reihenfolge anzuwenden sind.

Wir haben dafür viel Arbeit aufgewandt, weil es eben schwierig ist, die verschiedenen Präparationsarten soweit vereinfacht zu systematisieren, dass die sinnvolle Abfolge der Instrumente in den verschiedenen Situationen auf einen Blick klar wird. Die Beschriftung unterscheidet, ob ein „großer“ Front- oder Eckzahn behandelt werden soll – in dem Fall kommen die Instrumente aus der oberen Reihe zur Anwendung. Handelt es sich hingegen um einen kleineren seitlichen oberen oder einen unteren Schneidezahn stehen dafür die grazilen Instrumente in der unteren Reihe bereit. Dabei wird jeweils von links nach rechts gearbeitet, die einzelnen Arbeitsschritte sind beschriftet (Tiefenmarkierung, labiale Präparation bzw. extensive Präparation). Die Präparation palato-inzisaler Funktionsveneers braucht eigene Instrumente und gelingt besonders gut mit eiförmigen Schleifern. Diese Instrumente sind daher in einem eigenen Bereich unten rechts abgegrenzt.

EDELHOFF: Besonders klug fanden wir die Idee, auf den Instrumentenständer zusätzlich einen QR-Code aufzulassern. Dies ist neu und nutzt die Vorteile der Digitalisierung, um trotz des beschränkten Platzes auf dem Instrumentenständer durch Abscannen des Codes direkt auf die Webseite mit dem Veneer Kompass zu kommen. So haben die Anwender erstmals unmittelbaren Zugriff auf vertiefte Informationen – ohne danach suchen zu müssen. Komet Dental hinterlegt auf dieser Webseite auch Publikationen aus unserer gemeinsamen Arbeitsgruppe sowie Videoclips, die die Behandlung mit Keramik-Veneers anhand von Simulationen oder Patientenfällen anschaulich schildern.

Ergänzen Sie bitte den Satz: Der Einfluss des Instrumentendesigns auf die Präparationstechnik ist...

EDELHOFF: ...nach unseren gemeinsamen Studien enorm hoch. Wir haben in unserer Studie festgestellt, dass ansonsten Probanden ohne vorherige Beeinflussung in der einen oder anderen Richtung mit Instrumenten, die der jetzt von uns entwickelten Form entsprechen, deutlich

weniger Präparationsfehler machten als bei anderen Instrumentengeometrien.

Welche Lücke soll der VeneerFinisher, eine neue Schallspitze, die ab Sommer 2019 verfügbar sein wird, schließen?

EDELHOFF: Wie der Name signalisiert wird diese Schallspitze die Veneer-Präparation abschließen. Hierzu muss man bedenken, dass die Präparation vieler Veneers approximal endet – etwa zur Verdeckung von Zahnverfärbungen oder bei ausgedehnten Oberflächendefekten. Hier muss der Zahnarzt in unmittelbarer Nähe zum Nachbarzahn den Präparationsrand abschließend festlegen und glätten. Die neuen Veneer-Finisher sind von der Geometrie her wie ein „halber Torpedo“ gestaltet, nur halbseitig diamantiert. Das heißt, sie können nur auf der Seite des zu präparierenden Zahnes abtragen, während die undiamantierte Seite zum Nachbarzahn glattpoliert ist und damit keine Traumatisierung verursachen kann. Das führt zu einer kontrollierten Präparation und stellt sicher, dass eine unbeabsichtigte Präparation von Nachbarzähnen nicht mehr vorkommen kann. Dies ist sicher auch für den Zahnarzt eine echte Bereicherung, da ihm endlich ein sicheres Instrument für den „letzten Schliff“ in die Hände gegeben wird.

Im Bereich der Veneertechnik ist von unterschiedlichen Präparationstechniken (1.-3. Generation) die Rede. Welche verfolgen Sie und warum?

AHLERS: Wir unterscheiden die Präparation von Veneers mittlerweile in verschiedene Generationen, in Entsprechung der Reihenfolge, wie diese Techniken nacheinander entwickelt wurden. Am Anfang stand die Präparation mit einem der hierfür entwickelten Tiefenmarkierer, gefolgt von der Einebnung und Formgebung der Oberfläche – die „erste Generation“.

Dann kamen Entwicklungen von Prof. Dr. Pascal Magne sowie Dr. Galip Gürel und anderen, die beschrieben, wie man basierend auf einem vorherigen Wax-up und einer darauf erstellten Präparationsschablone und angepassten

Tiefenmarkierungen so präparieren kann, dass hinterher überall gleich starke Keramikschichtstärken verbleiben. Dieses Vorgehen der zweiten Generation hat sich allerdings durch die Handhabung jener Schablonen als schwierig herausgestellt.

Zuverlässiger ist die Weiterentwicklung zur dritten Generation, bei der nach dem Wax-up eine Negativform hergestellt wird, mittels derer ein Mock-up auf der Zahnoberfläche befestigt wird. Das ermöglicht die Beurteilung der Übereinstimmung der Planung seitens des Zahnarztes und Patienten – und ermöglicht, vom Mock-up ausgehend, die Präparation mit der ursprünglichen Präparationstechnik der ersten Generation auszuführen. Damit ergibt sich, dass am Ende wieder die Präparationstechnik der ersten Generation an Bedeutung gewinnt. Die ästhetische Vorhersagbarkeit wird besser und das Vorgehen ist kontrolliert und schonend – nur die Behandlungsplanung wird aufwändiger. Wie hatte schon Dawson gesagt: *Failing to plan is planning to fail...*

Schlägt das PVP-Set den Bogen zur Endodontie?

EDELHOFF: Ja unbedingt. Ausgehend von den frühen Präparationen des Altmeisters der dentalen Traumatologie, Prof. Dr. Jens Ove Andreasen, haben wir mittlerweile die Präparationsrichtlinien weitgehend umgestellt. Wenn möglich kommen dabei für die restaurative Versorgung wurzelkanalbehandelter Frontzähne nicht mehr Vollkronen, sondern erweiterte Veneers zur Anwendung. Dies Beispiel zeigt, dass Keramik-Veneers keinesfalls ausschließlich im Rahmen quasi „kosmetischer“ Zahnveränderungen eingesetzt werden, sondern mittlerweile als minimalinvasive und wissenschaftlich anerkannt haltbare Behandlungstechnik zunehmend die Behandlung mit herkömmlichen Kronen ersetzen. 